Aus dem Pathologischen Institut der Universität Bonn
Direktor: Prof. Dr. Ceelen.

Über ein Aneurysma traumaticum der Arteria subclavia unter besonderer Berücksichtigung der Entwicklung der Sackwand bei traumatischen Aneurysmen.

INAUGURAL-DISSERTATION

zur

Erlangung des Doktorgrades

der Hohen Medizinischen Fakultät

der Rheinischen Friedrich-Wilhelms-Universität zu Bonn.

Vorgelegt am 23. November 1938

von

Peter Castelle

Arzt

aus Münster i. W.

BONN 1938

Anton Brand, Bonn.

Gedruckt

mit Genehmigung der medizinischen Fakultät

der Universität Bonn.

Referent: Prof. Dr Ceelen

Korreferent: Prof. Dr. Pietrusky.

R. UNIV.
BIBLIOTHEEK
LEIDEN

Das Aneurysma traumaticum stellt eine Erweiterung (griechisch: aneurýno = erweitern) des Schlagaderrohres dar, bei der eine Verletzung der Gefäßwand durch eine von außen einwirkende Gewalt stattgefunden hat. Hierbei muß es entweder zu einer Verletzung der äußeren Gefäßwandschichten oder zu einer teilweisen Durchtrennung aller Wandschichten gekommen sein, so, daß noch ein Teil der Zirkumferenz erhalten geblieben ist. Aus der noch näher zu beschreibenden Art der Gefäßverletzungen ergibt sich, daß diese meist durch Geschosse hervorgerufen wird. Daher wird über traumatische Aneurysmen fast ausschließlich in der Literatur aus Kriegszeiten berichtet.

Während die Handfeuerwaffen früherer Zeiten große und breitklaffende Wunden setzten, die meist infolge ausgedehnter Verletzung großer Gefäße zum Verblutungstod führten, ist namentlich seit Einführung der Stahlmantelgeschosse eine Zunahme nicht tötlicher Gefäßverletzungen mit sekundärer Aneruysmabildung zu verzeichnen. Diese Zunahme ist einerseits durch den größeren Einsatz von Menschen und Material, anderseits eben auch durch die Art der gesetzten Verwundungen bedingt. Die hohe Rasanz der modernen Stahlmantelgeschosse, die meist durch mathematisch genaue Flugbahnen erreichen, daß das Geschoß wirklich mit der Spitze auftrifft und so einen glatten Durchschuß mit engem Wundkanal setzt, ist nach M. B. Schmidt (50) gerade der Ausbildung des Aneurysma dienlich. Nicht ausgeschlossen ist natürlich, daß auch mattere Geschosse und Granatsplitter eine partielle Durchlöcherung erzeugen können. Das beweisen die Beschreibungen der Fälle bei v. Haberer (22), Küttner (35), Schmidt (50) und anderen, sowie der hier noch zu beschreibende Fall H.

Über die Häufigkeit der traumatischen Aneurysmen finden sich in der Literatur folgende Angaben. Nach Schwarz (53) wurde im deutsch-dänischen Krieg von 1848/50 kein Aneurysma beobachtet. Im deutsch-französischen Kriege von 1870/71 kamen nach v. Frisch

(19) 44 Aneurysmen zur Behandlung. Aus der Zeit der nordchinesischen Wirren um 1900 berichtet Haga (24) über 85, aus dem russisch-japanischen Kriege 1904/05 Saigo (49) über 36 Aneurysmen. Während v. Frisch (19) im Balkankriege 1912/13 selbst 15 traumatische Aneurysmen operierte, beobachtete Subbotitch (54) auf serbischer Seite 105. Im Weltkriege berichtet Bier (7) bereits im April 1915 über 102 von ihm operierte Aneurysmen, während v. Haberer (23) Ende 1917 die Zahl seiner Fälle mit 172 angibt. Darunter befanden sich 10 traumatische Aneurysmen der Arteria subclavia. Justi (28), der das Material Küttner's (33) bearbeitete, nennt 500 von Küttner operierte Aneurysmen.

Über die Entstehung des Sackes beim Aneurysma traumaticum und der dadurch bedingten zusätzlichen Bezeichnung „verum" oder „spurium" sind die mannigfaltigsten Ansichten geäußert worden. Bei der Betrachtung dieser Ansichten ist vor allem die Zeit, die bei der Untersuchung des Aneurysma seit dem Trauma verstrichen ist, zu beachten. Das Gleiche gilt für die Art der gesetzten Laesion bei experimenteller Erzeugung von Aneurysmen. Petit (zit. nach Justi — 28), der seine Untersuchungen an Aneurysmen nach Aderlaß machte, nahm an, daß ein die Gefäßwunde verschließendes Coagulum durch zu frühe Aufhebung der Compression sich infolge des Blutdruckes ausbuckeln oder durch eine plötzliche Bewegung einreißen könnte. Hain (25) ist auf Grund seiner Untersuchungen an 2 traumatischen Aneurysmen der Aa.radialis und poplitea, in deren Säcken er Fibrin aber kein neugebildetes Bindegewebe feststellte, ebenfalls der Ansicht, daß die Gefäßwunde zunächst durch ein Coagulum verschlossen wird, das sich, solange z. B. die Kompression der Arterienwunde andauert, hält, nach Wegnahme der Kompression aber mehr und mehr durch den Blutdruck ausgeweitet wird. Im gleichen Sinne äußert sich auch N. Schulz (51), die an freigelegten Kaninchenarterien Einschnitte anbrachte und später einen vorspringenden Sack von kanalisiertem Fibrin beobachtete. Die gleiche Ansicht äußert ihr Lehrer Roser (47): der Arterienriß wird zunächst durch einen Plättchen-Fibrinthrombus verschlossen, der allmählich zum Sack ausgeweitet wird. Dieser Theorie stellt Kallen-

berger (29) die „landläufige Ansicht" der älteren chirurgischen und pathologischen Literatur (Billroth, Weber, Löbker, Fischer, Birch-Hirschfeld, Marchand, Ribbert und Ziegler) gegenüber. Danach verteilt sich das Blut zunächst diffus in die Umgebung der Arterienwunde, wird bald von der Umgebung abgegrenzt und diese liefert infolge entzündlicher Reizung den bindegewebigen Sack. Kallenberger (29) neigt auf Grund der Untersuchung zweier traumatischer Aneurysmen mehr der Roser-Schulz'schen (47, 51) Theorie zu. Er untersuchte ein geplatztes Aneurysma der Arteria tibialis anterior (ohne Angabe des vermutlichen Alters) und stellte in der Sackwand von der Kuppe bis zum Hals fast gleichmäßig Fibrinbalken fest. Sein ¾ Jahre altes Aneurysma der Arteria brachialis zeigte ebenfalls einen fibrinösen Sack. Dagegen beschreibt Czerny (14) ein 5 Monate altes traumatisches Aneurysma der Arteria femoralis, dessen äußere Schichten aus Bindegewebe bestehen, während die Innenseite Granulationsgewebe zeigt, das in den fibrinösen Thrombus hineinwächst. von Recklinghausen (45) äußert 1883 die Ansicht, daß es bei einer mechanischen Schädigung des Arterienrohres zu einer Ruptur der elastischen Fasern der Media komme. Dieser Defekt wird durch Bindegewebswucherung gedeckt. Dadurch leidet die Widerstandsfähigkeit der Gefäßwand. Sie gibt dem Blutdruck nach und es kommt zu einer Ausweitung des Gefäßrohres.

Fabris (16) versuchte ebenfalls durch experimentelle Schädigung der Gefäßwand Aneurysmen zu erzeugen. Er setzte an freigelegten Arterien von einem Nebenast aus Laesionen der Intima mit einem scharfen Löffel und sah am dreizehnten Tag leichte Dilatation, am dreiunddreißigsten Tag dagegen wieder normales Gefäßkaliber bei verdickter Wand. Obwohl er in dieser Frist und bei diesem experimentellen Vorgehen kein Aneurysma erzielte, läßt er die Möglichkeit späterer Entstehung offen. In anderen Versuchen ätzte er die Arterienwand und sah bei starker Einwirkung der chemischen Substanz konstant Arteriendilatationen. Histologisch fand er in frühen Stadien degenerative Prozesse in den elastischen Fasern der Adventitia, die sich schließlich auflösen, während von außen

her Bindegewebswucherung einsetzt, dazu bestimmt, „die mortifizierte Gewebszone einzunehmen". Er beobachtete weiter eine „initiale Degenerationsphase" in Media und Intima, Schwund der spezifischen Färbungsreaktion und Mischung verschieden weit vorgeschrittener Degeneration an dicht benachbarten Orten der Media. Die geschwundenen elastischen Fasern werden durch zellreiches Bindegewebe ersetzt, das später sklerosiert. Die Gefäßwand bleibt also dauernd verändert und nachgiebig. Fabris (16) findet also bei leichter traumatischer Schädigung der Wand nach anfänglichen Degenrationserscheinungen Regeneration von elastischem Gewebe der Intima und der Media. Bei stärkerer Schädigung dagegen Degeneration und Entzündungserscheinungen, die zum Ersatz des zugrunde gegangenen Gewebes durch minderwertiges Gewebe mit Dilatation des Gefäßrohres führen. In seiner Arbeit führt Fabris (16) auch die Versuche von D'Anna und Malkoff (41) an, die mit einem Pean freigelegte Arterien bei Tieren quetschten und danach zwar eine spindelige Auftreibung des Gefäßes, aber niemals Aneurysmen beobachteten.

In seiner umfangreichen Arbeit aus dem Jahre 1902 verlangt Benda (4) für das Aneurysma verum „eine offene Verbindung seines Lumens mit der Arterie und eine wenigstens stellenweise erkennbare Fortsetzung der glatten Gefäßoberfläche auf das Lumen der Geschwulst". Er verlangt weiter, daß der einzige „unveräußerliche Bestandteil der Gefäßwand", die Endothelmembran sich durch primäre Ausstülpung oder sekundäre Einwucherung wenigstens in den Hals eines jeden, den physiologischen Forderungen entsprechenden Aneurysma fortsetzt. Auch von den Verfechtern der sogen. Dehnungstheorie (Schulz, Roser., Hain a. O. c.) wird ja eigentlich nie verlangt, daß der Aufbau des Aneurysmasackes dem einer Gefäßwand entspricht.

Über die einzelnen Wandschichten des Aneurysmasackes äußert Benda (4) die Ansicht, daß die Adventitia im Bereiche des Sackes nicht nur echte Adventitia ist, sondern daß auch heterogene Gewebe der Umgebung, wenn sie das Aneurysma erreicht, an der Bildung der „Pseudoadventitia" teilnehmen und ihre Struktur eine adventitia-

ähnliche Anordnung einnimmt. Eine Media hat Benda in Übereinstimmung mit anderen Autoren in der Sackwand nicht gefunden. Er ist auch der Ansicht, daß sich die bindegewebig-elastische Schicht der Intima mit auf die Wand fortsetzt und daß zellreiches Gewebe unter einer etwa vorhandenen Endothelschicht eine heterogene Bildung darstellt. Eine Endothelschicht ist nach seiner Ansicht kein Dehnungsprodukt, sondern eine Wucherung des Gefäßendothels, die seiner Eigentümlichkeit, alle Hohlräume des Gefäßsystems auszukleiden, entspricht. Die Entwicklung des Aneurysmensackes durch Dehnung des die Gefäßwunde verschließenden Callus, die sich nach experimenteller Verletzung von Gefäßen gefunden hat, hält Benda für unwahrscheinlich. Er ist vielmehr der Ansicht, daß durch immer neue Rupturen im Bereich des minderwertigen Gewebes eine Vergrößerung des Sackes entsteht. Auf Grund der klinischen und pathologischen Befunde ist auch Benda der Ansicht, daß nach Traumen zunächst ein periarterielles Haematom entsteht, dessen Begrenzung später zum Sack organisiert wird. Voraussetzung hierfür ist natürlich, daß das austretende Blut von soweit widerstandsfähigem Gewebe umgrenzt wird, daß es sich nicht unbeschränkt ergießen kann.

Nach diesen Ansichten besteht also die Möglichkeit, daß die Sackwand des traumatischen Aneurysma einmal aus dem die Gefäßverletzung verschließenden Koagulum gebildet wird, ein andermal aber aus dem periadventitiellen Gewebe zusammen mit dem durch Dehnung zur Proliferation angeregten Bindegewebe der Umgebung entsteht. Letzteres stellt auch Amenomiya (1) in seiner Arbeit („Über das Verhalten des elastischen Gewebes bei Aneurysmen der Aorta") fest. Wenn man auch seine Ergebnisse, da an Aortenaneurysmen unsicherer Genese (von 15 waren 2 sicher syphilitisch) gewonnen, nicht auf die Entstehung bei traumatischen Aneurysmen anwenden kann, so ist doch eine gewisse Übereinstimmung festzustellen. Amenomiya fand, daß sich die Unterbrechung der Wandkontinuität mit dem Aneurysmarand deckt. Erst hört die Intima auf, dann stufenförmig die Media, dann die Adventitia. Als Ausfüllung der Gefäßlücken fand er neugebildetes zellreiches Bindegewebe, das er als „Gefäßcallus" bezeichnet. Eine charakteristische

Media fand er im Aneurysmasack nicht, lediglich klumpige oder streifige Elasticareste. Adventitia fand er in verschiedener Stärke und meist sehr gefäßreich. Er ist der Ansicht, daß sich jedes vom Aneurysma erreichte Bindegewebe als Adventitia anpaßt. Im Gegensatz zu Benda (4) stellte er fest, daß sich die Intima wenig in den Sackhals umschlägt, ihre Elastica aber unmittelbar an der Gefäßlücke aufhört, desgleichen stufenförmig die Media. Die Adventitia erstreckt sich zwar noch auf den Aneurysmasack, zeigt aber Abnahme der elastischen Fasern.

Busse (13) untersuchte drei Aneurysmen, die eigentlich nur durch ein indirektes Trauma (plötzliche starke körperliche Anstrengung) entstanden sein konnten und infolge Ruptur zum Exitus führten. Im histologischen Bild fand er Aufhören von Media und Intima an der Gefäßlücke. Die Intima war vereinzelt noch etwas in den Sack umgeschlagen. Die Sackwand bestand größtenteils aus lamellär angeordnetem collagenen Bindewebe.

Im Gegensatz zu Benda (4) und Busse (13) fand Hedinger (26) an einer bei der Amputation unterbundenen Arteria femoralis ein $4 \times 2 \times 3$ cm großes Aneurysma, dessen Wand aus einer 1 bis 2 mm dicken Fibrinschicht bestand. Aus der Arbeit geht allerdings nicht hervor, ob am Sitz des Aneurysma eine traumatische Schädigung des Gefäßrohres stattgefunden hatte. Infolgedessen kann dieser Befund nicht ohne weiteres auf die Befunde bei sicher traumatischen Aneurysmasäcken bezogen werden.

Kallenberger (29) fand dagegen doch bei zwei sicher traumatischen Aneurysmen einen fibrinösen Sack.

Küttner (33) und Bornhaupt (12) lassen in ihren Arbeiten die Frage nach der Entstehung des Sackes offen. Beide glauben, ein „Auskrystallisieren" des Sackes aus dem Haematom gesehen zu haben und meinen damit offenbar eine Sackbildung aus Fibrin.

Subbotitch (54) äußert sich in seiner Arbeit aus dem bulgarisch-serbischen Krieg nicht über die Entstehung des Aneurysmasackes. Dagegen liegt aus der gleichen Zeit ein Bericht von Dilger und Meyer (15), die als deutsche Ärzte auf bulgarischer Seite

an den beiden Kriegen 1912/13 teilnahmen, vor. Nach ihren Beobachtungen sind die engen und sich daher schnell schließenden Schußkanäle der rasanten Spitzgeschosse der Aneurysmabildung förderlich. Durch Schlitzung der Gefäßwand entsteht ein perivaskuläres Haematom, indem sich mit der Zeit ein Fibrinsack bildet, der bei längerem Bestehen des Aneurysma umgewandelt wird und einen bindegewebigen Charakter annimmt. Das außerhalb des Sackes gelegene Haematom bezeichnen sie als „perisacculäres". Dieses Haematom ist von verschiedener Mächtigkeit: bei einem großen Sack findet sich ein dünnschichtiges Haematom und umgekehrt. Die Unterschiede scheinen nach ihren Angaben abhängig zu sein 1. von der Größe des Schlitzes und des Gefäßes, 2. vom Druck und von der Menge des austretenden Blutes, 3. von dem Widerstand des jeweils umgebenden Gewebes (s. Abb.).

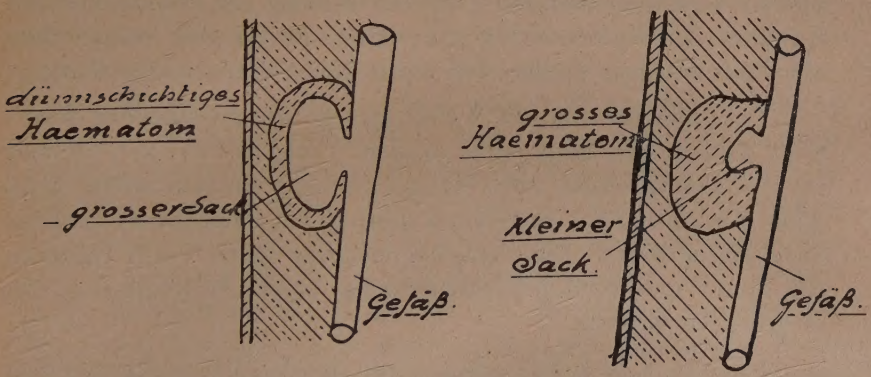

(nach Dilger u. Meyer)

Histologische Befunde sind der Arbeit nicht beigegeben. Die gleiche Ansicht über die Sackentstehung habe ich sonst in der Literatur nicht gefunden.

Das umfangreiche Material Küttners (35) untersuchte Justi (28) histologisch. Und zwar untersuchte er den spitzwinkeligen Übergang zwischen Gefäßrohr und Aneurysma und Teile der Sackwand an verschieden alten Aneurysmen.

An der Übergangsstelle fand er entweder die Gefäßwandschichten nach außen oder nach innen umgeschlagen. Nur vereinzelt fand er Übergang des Endothels auf ganz kurze Strecken des Sackhalses. Immer aber hörte das Endothel sicher da auf, wo der im Sack befindliche Thrombus begann. Intima und Media hören an der Gefäßlücke auf und sind je nach Alter der Verletzung entweder nekrotisch oder gewuchert. Die Sackwand bestand im wesentlichen aus adventitiellem und periadventitiellem Gewebe. Neu gebildete elastische Fasern fand er in der Sackwand nicht, wohl im Sackhals und hier gebunden an die elastischen Elemente der verdickten Intima. In jüngeren Säcken fand Justi noch eine Dreischichtung: eine innere „organisierende", die in vielen Fällen Fibrinreste enthielt, eine mittlere zellreiche und eine äußere derbe fibrilläre Bindegewebschicht. Das Auffinden von zahlreichen Haemosiderinzellen in der äußeren Wandschicht und im umgebenden Bindegewebe zeugt für eine starke Blutdurchtränkung bei der Bildung des Haematoms. Als Abschluß der Sackentwicklung erwartet Justi eine dünne feste Membran mit ganz glatter, von totem Material freier Oberfläche.

Das große Material des Weltkrieges ist fast ausschließlich chirurgisch gesichtet und ausgewertet worden. v. Haberer (21—23) hält ein Aneurysma verum durch Kriegsverletzung für sehr selten. Nach seiner Ansicht hat das Aneurysma spurium seu traumaticum zunächst keine eigene Wand. Diese entsteht vielmehr später durch Gerinnen des Blutes und Bindegewebsneubildung unter Mitbeteiligung des umgebenden Gewebes.

Bier (7, 8, 9) äußert sich in seinen drei Veröffentlichungen über traumatische Aneurysmen nicht über die Entstehung des Sackes.

Es ergibt sich aus allen diesen Arbeiten, daß ein Aneurysma traumaticum verum, bei dem man der Nomenklatur nach wenigstens einen den Gefäßwandelementen ähnlichen Aufbau verlangen muß, histologisch nie nachgewiesen wurde. Die Untersuchungen ergaben vielmehr, daß der Sack des Aneurysma traumaticum einen der Gefäßwand unähnlichen Bau hat. Nicht entschieden ist die Frage, ob er aus dem Fibrin des Haematoms oder aus adventitiellem, peri-

adventitiellem und sonst vom Haematom erreichten Bindegewebe entsteht.

Nach Jores (27) ist die Ausweitung des die Gefäßwunde verschließenden Thrombus möglich, aber sehr selten. Er hält vielmehr die Gerinnung der äußeren Haematomschichten für den Beginn der Sackbildung. Die Verbindung des Sackes mit dem Gefäß entsteht durch Einwuchern von Gefäßwandelementen in die Sackwand: die Intima geht auf die Sackwand über, hebt sich durch den Gehalt an elastischen Fasern von dem darunter liegenden Narbengewebe ab und verliert sich im Sackhals. Das Endothel geht nur auf den Anfangsteil des Aneurysma über (cf. Justi) und läßt sich manchmal als gewucherte und verdickte Schicht verfolgen. In anderen Fällen gleichen die Deckzellen den darunter liegenden Bindegewebzellen, heben sich aber von ihnen durch ihre regelmäßige Anordnung ab. Jedoch fehlt nach Jores jenseits des Halses eine „gesonderte Zellage". Die eigentliche Sackwand entsteht jedoch aus periadventitiellem Gewebe und jedem „in den Bereich der Gefäßausstülpung einbezogenen Bindegewebe". Dehnung einer durch akute Prozesse geschädigten Gefäßwand muß auch nach Ansicht von Jores zugelassen werden (cf. Fabris, dessen Experimente solche Ausweitungen zeigten). Die Vergrößerung des Sackes durch immer neue Rupturen, wie Benda (4) sie sich vorgestellt hat, ist jedoch kaum anzunehmen. Vielmehr handelt es sich um ein echtes Wachstum, das nach Jores an die Reihe des „Anpassungswachstums" (z. B. Zystensäcke) hineingehört. Der Sack paßt sich der Flüssigkeitsmenge an. Wird diese vergrößert (z. B. durch ständige oder wiederholte Nachblutungen in den Sack, oder durch den auf dem Thrombus lastenden Blutdruck), so kommt das Wachstum nicht zum Stillstand, solange für das Aneurysma noch eine Ausdehnungsmöglichkeit besteht. Wird die Ausdehnung durch die natürliche Lage anderer Organe gehemmt, so schafft sich das Aneurysma bei genügend langer Entwicklungszeit rücksichtslos Platz (wie allein schon die beiden später noch zu beschreibenden Fälle beweisen).

Kaufmann (30) hält ebenfalls eine zunächst membranartige Begrenzung als thrombotischen Niederschlag des ausgetretenen Blutes

für gegeben. Wenn dann später das Haematom von Granulationsgewebe umwachsen wird, verschmilzt nach seiner Ansicht die Membran mit der Umgebung zu einer derben bindegewebigen Masse, die die Sackwand darstellt. Der Sack wird von einem „zwiebelschalenartigen" Thrombus ausgefüllt.

Aschoff (2) verlangt ebenfalls Organisation des Haematoms unter Beteiligung des umgebenden Bindegewebs, also ohne Mitbeteiligung der Gefäßwand.

Maggio (40) untersuchte zwei 40 und 50 Tage alte traumatische Aneurysmen und stellte auf Grund der histologischen Befunde fest, daß die Sackwand aus vorbestandenem und neugebildetem Bindegewebe besteht. Er fand keinen Anhalt für die Organisation des Thrombus oder Wucherung der Gefäßränder. Gefäßwandelemente fand er in der Sackwand nicht. Er ist daher der Ansicht, daß die Unterscheidung der traumatischen Aneurysmen in echte und falsche immer mehr fallen gelassen werden muß, da echte (also durch Dehnung der Gefäßwand entstandene) zu den größten Ausnahmen gehören.

Nach der vorliegenden Literatur dürfte somit als feststehend anzunehmen sein, daß der Sack eines traumatischen Aneurysma zunächst durch Gerinnung der äußeren Haematomschichten begonnen wird und durch Proliferation des mitbeteiligten Bindegewebes der Gefäßscheide und der Umgebung vollendet wird. Die natürlichste Annahme ist auch hier die, daß der Körper zur Selbsthilfe greift und alle fähigen Bestandteile zur Behebung des Schadens heranzieht.

Über den Beginn der Sackbildung oder der zeitlich irgendwie gearteten Abgrenzung des Haematoms finden sich in der Literatur keine Angaben. Nach den Angaben der Chirurgen wurden bei ungestörtem Heilungsverlauf der Schußkanäle — die in der Literatur beschriebenen Fälle von traumatischen Aneurysmen sind nahezu ausschließlich Folge einer Schußverletzung — vollständige Säcke etwa zwei bis drei Wochen nach der Verwundung gefunden. Nach von Haberer (23), der ja auf dem Standpunkt steht, daß die spätere Wand des pulsierenden Hanmatoms durch Gerinnung des Blutes und

Bindegewebsneubildung entsteht, spielen „individuelle Verschiedenheiten und Verschiedenheiten der Blutgerinnung" eine Rolle. von Haberer fand bei der Operation eines neun Tage alten (Fall 93) Aneurysma der Arteria subclavia dextra sowie bei einem zwölf Tage alten Aneurysma der Arteria axillaris (Fall 156) bereits einen ausgesprochenen Sack. Auch nach Küttner (35) finden sich nach etwa zwei bis drei Wochen die klinischen Symptome für ein Aneurysma. Auch er fand nach dieser Zeit bei der Operation immer einen vollständigen Sack.

Angaben über traumatische Aneurysmen der Arteria subclavia finden sich fast ausschließlich ebenfalls in der Literatur aus Kriegszeiten. In der Mehrzahl der Fälle ist die Verletzung der Arteria subclavia durch direkte Enwirkung eines rasanten Geschosses erfolgt. (Fall 2 dieser Arbeit.)

Jedoch kommen auch Subclaviaaneurysmen durch matte Geschosse vor (Fall 1 dieser Arbeit und z. B. die Fälle 19 und 93 bei von Haberer).

Während die typischen klinischen Symptome vielfach bei Aneurysmen in anderen Körperregionen fehlen, ergeben die meisten Befunde beim Aneurysma der Arteria subclavia schon ziemlich zeitig die Kardinalsymptome. Außerdem, je nach ihrem Sitz im Verlauf der Arterie, unerträgliche Schmerzen und gelegentlich auch Lähmungen der Armnerven.

So berichtet Küttner (33) aus dem südafrikanischen Kriege (1899/1900) über ein Aneurysma der Subclavia, das zur Ulnarislähmung führte. Im russisch-japanischen Kriege (1906) fand Saigo (49) unter 36 Aneurysmen 3 der Subclavia. Aus dem Balkankriege (1912/13) beschreibt v. Frisch (19) unter 15 Fällen ein Aneurysma der rechten Subclavia (Fall 11) nach einem Gewehrsteckschuß aus 500 m Entfernung. Einschuß daumenbreit unterhalb der Mitte der rechten Clavicula. Bei der vierunddreißig Tage nach der Verwundung vorgenommenen Operation fand sich ein kleinfaustgroßer Sack. Aus dem Weltkriege berichtet zunächst Bier (7) über ein doppeltfaustgroßes Subclaviaaneurysma, dessen Wand aus einem binde-

gewebigen Sack bestand. Flor (17) gibt einen beinahe als typisch zu bezeichnenden klinischen Befund: Einschuß rechts unterhalb der Clavicula, Ausschuß im unteren Drittel der rechten Scapula; unterhalb der Clavicula Vorwölbung, über der starkes Schwirren und dröhnendes Sausen zu hören ist. Fromme (18) fand unter fünfzig „falschen" Aneurysmen drei der Arteria subclavia, gibt aber keine näheren Befunde an. Zahlreiche Befunde gibt v. Haberer (22 und 23). Unter 172 operierten Aneurysmen führt er 24 der Subclavia an, von denen drei zum Tode führten. Ich greife einige mir besonders lehrreich erscheinende Beispiele heraus. Das Alter der Aneurysmen wurde nach den Unterlagen vom Tage der Verwundung bis zum Tage der Operation errechnet. In seinem Fall 15 erfolgte die Verwundung am 8. 9. 1914, vor der Operation am 4. 11. 1914 fand sich eine hochgradige Plexusschädigung und eine faustgroße, pulsierende Vorwölbung der Mohrenheim'schen Grube links. Die Operation ergab einen mannskopfgroßen Sack, die Arteria subclavia war in einer Ausdehnung von 8 cm zerstört. Im Fall 19 erfolgte die Verwundung durch einen Schrappnellschuß von hinten. In der linken Fossa infraclavicularis faustgroßer schwirrender Tumor, allgemein hochseptischer Zustand. Die 28 Tage nach der Verwundung ausgeführte Operation ergab einen zweifaustgroßen Sack; Exitus letalis. Ein 2,5 cm langes Loch in der Arteria subclavia dextra mit einem apfelgroßen Sack fand sich im Fall 33 am dreißigsten Tage. Im Fall 34 fand sich nach achtzehn Tagen ein kirschgroßes Aneurysma infolge Verletzung der hinteren Wand der Arteria subclavia sinistra. Im Fall 93 wurde bereits nach neun Tagen „ein ausgesprochener Sack" von Faustgröße gefunden. Die Verwundung erfolgte durch ein Schrappnell. Bei der Operation fand sich am Übergang der rechten Subclavia in die Axillaris ein 3,5 cm langer Defekt, der die Zirkumferenz des Gefäßes zu zweidrittel zerstört hatte. Elf Tage alt war das „große rein arterielle" Aneurysma des Falles 91. Der Einschuß erfolgte unterhalb der Mitte der rechten Clavicula, der Ausschuß in der Mitte des rechten Schulterblattes. Das Aneurysma fand sich in der Nähe der Medianusgabelung, das Gefäß wies einen 3,5 cm langen Riß auf, die Zircumferenz war zur Hälfte zerstört. Bei einem 18

Tage alten, durch Gewehrschuß entstandenen Aneurysma (Fall 152), das typische klinische Symptome aufwies, fand sich ein von schwieligem Narbengewebe umgebener apfelgroßer Sack. Nach Verwundung durch Infanteriegeschoß fand sich im Fall 165 nach 25 Tagen ein großes Aneurysma der Arteria subclavia dextra unmittelbar hinter ihrem Austritt aus der Scalenuslücke. Der Sack war mit dem Plexus verwachsen. Der Gefäßwanddefekt war 3 cm lang und hatte etwa die halbe Zircumferenz des Gefäßes zerstört.

Justi (27) bringt die histologischen Befunde von drei Subclaviaaneurysmen. In seinem Fall 3 fand sich bei einem 40 Tage alten Aneurysma der Arteria subclavia ein walnußgroßer dickwandiger Sack mit glatter Innenfläche ohne Endothelbelag. Die Umschlagstelle im Sackhals wird von periadventitiellem Gewebe gebildet, das zusammen mit der Adventitia das Gewebe der Kuppe und des Halses liefert. Die fast nekrotisierte Mediawunde ist von Intimagranulationen überwuchert, auf denen sich in Fortsetzung des Endothels ein Zellbelag findet. Nach Justi's Ansicht ist es fraglich, ob es sich um echtes Endothel handelt. Nach einem Durchschuß durch die Arteria subclavia sinistra fand sich dicht unterhalb des Abganges der Arteria vertebralis und des Truncus thyreocervicalis mediastinumwärts ein $6 \times 4{,}5 \times 2{,}5$ cm großer ovalärer, und diesem gegenüber nach außen zu ein $4{,}5 \times 3 \times 3$ cm großer ebenfalls ovalärer dünnwandiger Sack. Das Endothel reicht in diesem Falle etwas über die Umschlagstelle hinüber, die Intima ist wenig gewuchert, die Media etwas nach außen umgeschlagen. Der Sack besteht im wesentlichen aus adventitiellem und periadventitiellem Gewebe. Die Sackwand läßt noch eine Dreischichtung erkennen. Die innere Schicht besteht aus kongelatiniertem Fibrin, in den Spalten pyknotische Bindegewebskerne und Leukozyten, vereinzelt auch Eosinophile, selten spindelförmige Fibroblasten. Die mittlere Schicht besteht aus jungem Bindegewebe, dessen langgestreckte schmale Zellen in eine weiche Zwischensubstanz eingebettet sind. Es geht unter Verdichtung zu Fasern und Lamellen in die äußere Schicht über, die quer- und längsverlaufende Lamellen mit spindeligen Zellen zeigt und ohne scharfe Grenze in das Bindegewebe der umgebenden Muskulatur übergeht.

In der äußeren Schicht finden sich größere Gefäße, elastische Fasern und Häemosiderinzellen. Auch im Fall 10 wurde die Arteria subclavia durchschossen. Justi erhielt jedoch zur Untersuchung nur einen derben, walnusgroßen Sack (74 Tage alt), der durch einen 18 mm großen Defekt mit der Arterie kommunizierte. Der Sack enthielt einen Thrombus, bis zu dessen Anfang eine Endothelschicht reichte, während Intima und Media gefäßwärts eingeschlagen, teilweise nekrotisiert und von Granulationsgewebe umwachsen waren. Die Sackwand bestand wiederum aus dem Bindegewebe der Gefäßscheide und der Umgebung. Von einer erkennbaren Dreischichtung spricht Justi nicht. Jedoch fanden sich in den umgebenden Geweben wieder zahlreiche Haemosiderinzellen.

Ein gelegentlich einer Sektion gewonnenes doppeltes Aneurysma der Arteria subclavia, offenbar auch Folge eines Durchschusses, beschreibt Schmidt (50): In einer mit blutigem Eiter und zertrümmerter Muskulatur des Pectoralis major und minor angefüllten Höhle fand er einen hühnereigroßen Sack, dessen Wand auf dem Durchschnitt von der Kuppe zum Hals hin dünner werdend mit ihrem Rand einer scharfen, runden Öffnung, dem „Gefäßfenster", auflag. Der Sack enthielt einen „rein weißen, konzentrisch geschichteten" Thrombus. Auf der gegenüberliegenden Perforationsstelle befand sich ein kirschgroßes dünnwandiges Säckchen. Die äußere Hülle des großen Sackes bezeichnet Schmidt als „reines Fibringerinsel".

Den klinischen Befund bei einem älteren Subclaviaaneurysma gibt Lehmann (39): Verwundung 1917 durch Granatsplitter an der linken Halsseite, 6 Tage später im Lazarettzug Atembeschwerden und Herzkrämpfe, 2 Tage später wird im Lazarett eine fünfpfennigstückgroße Wunde unterhalb der Mitte der linken Clavicula und Herzfehler festgestellt. Nach einem Jahr wird Verbreiterung des Herzens nach rechts, diastolisches Rauschen und Schwirren obenhalb der rechten Clavicula beschrieben, zu der sich einen Monat später eine pulsierende, schwellende Vorwölbung in der Mitte der rechten Clavicula, über der ein lautes Geräusch zu hören ist, hinzugesellt. Etwa vier Jahre später fand sich dann neben einer Verbreiterung des Herzens nach rechts eine Schwellung der rechten Halsseite, die

über einem prall-elastischen Widerstand deutliches Schwirren zeigte. Carotis- und Radialispuls rechts schwächer als links. Auf dem Röntgenbild fand sich in Höhe des Ansatzes der dritten Rippe rechts ein bohnengroßer Granatsplitter.

Daß auch eine Aneurysmabildung nach Verletzung mit einer scharfen Waffe vorkommen kann, beweist der von Koch (32) beschriebene Fall. Der Patient erhielt einen Messerstich in die linke Fossa supraclavicularis. Nach einem Monat erfolgte Krankenhausaufnahme wegen Bewegungsbeschränkung des linken Armes. Es erfolgten wiederholt Haemoptysen. Sichere Anzeichen für eine Tuberkulose oder ein Aneurysma haben sich der Beschreibung nach nicht gefunden. Nach einer starken Haemoptoe erfolgte der Tod. Die Sektion ergab einen hühnereigroßen Aneurysmasack, in der Fossa supraclavicularis links, und einen kindskopfgroßen in der linken Pleurahöhle, der „durch einen halsartigen Abschnitt" mit der Arteria subclavia verbunden war. Im Gefäß fand sich ein 1 cm langer Spalt mit abgerundeten Rändern. Der Sack bestand aus Bindegewebe der Umgebung und enthielt Parietalthromben und Cruorgerinnsel, er war in einen Bronchus perforiert.

Meine Untersuchungen über einen Fall von traumatischem Aneurysma der Arteria subclavia ergaben Folgendes:

Der damals zweiundvierzigjährige H. wurde 1917 durch eine unschädlich zu machende Granate verwundet. Der erste Befund ergab eine schwere Zertrümmerung der Knochen- und Weichteile des rechten Vorderarms und eine tiefe Wunde an der rechten Brustseite unterhalb des rechten Schlüsselbeins. Der rechte Arm wurde oberhalb des Ellenbogengelenkes amputiert. Während der Amputationsstumpf gut heilte, eiterte die tiefgehende Brustwunde lange Zeit. Nach etwa einjähriger Behandlung erfolgte Lazarettentlassung, bei der ein Tieferstehen der rechten Lungenspitze festgestellt wurde. Die Entlassung erfolgte mit einer Erwerbsminderung von 75%. Bei einer viereinhalb Jahre später vorgenommenen Nachuntersuchung wurde eine Verkürzung des Klopfschalles im Bereich der rechten Supraclaviculargrube und ein Tieferstehen der rechten Lungenspitze um einquerfingerbreit festgestellt. Eine Nachuntersuchung im Januar

1929, also zwölf Jahre nach der Verwundung, ergab folgenden Befund: schwirrendes Geräusch über der Aorta, deutlicher ober- und unterhalb des rechten Schlüsselbeins zu hören. In der rechten Supraclaviculargrube hühnereigroße Vorwölbung, über der Schwirren spürbar ist. Diagnose: Aneurysma der Subclavia. H. war bis 14 Tage vor seiner Aufnahme in das Krankenhaus als Bote tätig. Gegen Ende des Jahres 1931 stellte sich zunehmende Atemnot ein, die ihn gegen Ende 1932 arbeitsunfähig machte. Mit schwerster Atemnot, starker Schwellung der Jugularvenen, besonders rechts, und starker Cyanose erfolgte vier Tage ante exitum die Krankenhausaufnahme.

Klinisch fand sich eine Schallverkürzung rechts hinten unten, Bronchialatmen und Knisterrasseln; vorn perkutorisch Verbreiterung des Gefäßbandes, nach links dilatiertes Herz, lautes systolisches, blasendes Geräusch über der Aorta, leises systolisches Geräusch an der Spitze. Regelmäßige, starkbeschleunigte Herzaktion. Im Sputum Pneumokokken. Leukozyten: 24 600. Röntgenologisch fand sich eine vom oberen und mittleren Mediastinalschatten ins rechte Ober- und Mittelfeld ragende homogene, sehr dichte, scharf begrenzte Verschattung.

(siehe Wiedergabe des Röntgenbildes.)

Die Obduktion (Obduzent: Dr. Schultz-Brauns) ergab hinsichtlich des Aneurysma folgenden Befund: Nach Abnahme des Brustbeins findet sich im Gebiet der ersten bis dritten rechten Rippe eine starke unregelmäßige Vernarbung zwischen den verschiedentlich unterbrochenen Rippen. Diese Narben sind vielfach verkalkt bzw. verknöchert. Nach Abnahme des Brustbeines erkennt man weiter, daß das Herz stark nach links unten verlagert ist. Oberhalb des Herzens findet sich im Gebiet des Mittelfellraumes und des oberen Teiles der rechten Brusthöhle ein gut straußeneigroßer, sehr harter, von einer sehnigen Kapsel überzogener Knoten. Dieser Knoten ist mit dem Gewebe des Mittelfellraumes in einem großen Teil seines Umfanges fest verbacken. Im übrigen ragt er leicht zapfenförmig in die rechte Brusthöhle hinein. Er ist mit der medialen Fläche der rechten Lunge gleichfalls verwachsen, doch lassen sich diese

Verwachsungen ziemlich leicht stumpf lösen, ohne daß das Lungengewebe bzw. das Brustfell einreißt.

Es werden Hals- und Brustorgane einschließlich des beschriebenen straußeneigroßen Knotens im Zusammenhang aus der Leiche herausgenommen. Hierbei läßt sich der Knoten leicht mitentfernen, da er in das Gewebe unterhalb der Clavicula nicht weiter hineinragt und auch nach dieser Richtung völlig scharf begrenzt ist. Die Untersuchung der herausgenommenen Brustorgane ergab folgenden

Abb. 1. Fall H. Kurz ante exitum angefertigte Röntgenaufnahme des Brustkorbes: vom Gefäßband in das rechte Ober- und Mittelfeld hineinragende, scharf begrenzte homogene Verschattung: Aneurysma.

Befund: Die Trachea ist in ihrer ganzen Ausdehnung nach links verdrängt, sehr hochgradig säbelscheidenartig zusammengedrückt. In der Lichtung finden sich sehr reichlich schleimig-eitrige Massen. Die Schleimhaut selbst ist deutlich gerötet, stark verdickt und getrübt. Die Lichtungen der Stammbronchien sind nicht verengt, aber fast völlig mit schleimig-eitrigen Massen ausgefüllt. Die Schleimhaut ist noch etwas stärker gerötet und getrübt, wie die in der Trachea. Der aufsteigende Teil der Aorta ist stark seitlich zusammengedrückt, Umfang der Aorta etwa 5 cm. Intima völlig zart. Die Arteria anonyma ist leicht zusammengedrückt, ihr Umfang beträgt etwa 2,5 cm. Die Intima ist völlig zart. Die Arteria subclavia dextra ist gleichfalls leicht zusammengedrückt, Intima im ganzen völlig zart. In etwa 4 cm Abstand von der Abgangsstelle der Arteria subclavia aus der Arteria anonyma findet sich an der Unterseite der Arteria subclavia eine 7×15 mm große Öffnung. Diese Öffnung besitzt völlig geglättete, abgerundete Ränder, die nach außen umgeschlagen sind und in die sehnige Kapsel des beschriebenen Tumors übergehen. Im Grund dieses Defektes findet sich ein grau-rotes trübes Gerinnsel mit etwas unregelmäßig geriffter Oberfläche. Auf dem Schnitt durch die Mitte des Defektes und über dem größten Umfang des Tumors sieht man, daß der Tumor aus einem Sack mit 2—3 mm dicker Wand besteht, der mit grau-gelben, grau-roten und roten Gerinnseln gefüllt ist. Die grau-gelben, zum Teil speckig, zum Teil trübe aussehenden und zum Teil morschen Gerinnsel liegen vor allem in den unteren und lateralen Teilen des Sackes. In den mittleren Teilen, durch eine bogenförmige Linie abgesetzt, liegen die grau-roten Gerinnsel, während die roten Massen in der Nähe der Mündung des Sackes in das Gefäß und an seinem medialen Rande liegen.

Beide Lungen sind sehr schwer. Die linke Lunge ist größer als die rechte. Die Pleuren sind völlig zart und ohne Auflagerungen. Die Schnittfläche der linken Lunge zeigt im ganzen mäßigen Blutgehalt. In den unteren Abschnitten geringer, in den oberen Abschnitten reichlicher Luftgehalt. Im Unterlappen finden sich zahllose grau-rötliche und grau-weißliche, unscharf begrenzte, sich vielfach berührende und zum Teil bereits zusammengeflossene Herde. Die feineren Bronchien sind leicht erweitert, in ihren Lichtungen findet

sich reichlich eiterähnlicher Inhalt. Die rechte Lunge bietet im ganzen dasselbe Bild wie die linke, der Oberlappen ist jedoch sehr wenig lufthaltig.

Nach dem Sektionsbefund ist also die Todesursache eine Bronchopneumonie, die Todeskrankheit eine auf Verdrängung und Einengung der Luftröhre (Säbelscheidentrachea) zurückzuführende Beatmungsbehinderung der Lungen.

Durch das immer zunehmende Wachstum des Aneurysma ist es mit der Zeit zu dieser Verdrängung und Einengung der Luftröhre gekommen, als deren Folge sich dann, bedingt durch die schlechte Belüftung des Lungengewebes, die Bronchopneumonie eingestellt hat. Diese Bronchopneumonie ist also als eine indirekte Folgeerkrankung der Kriegsdienstbeschädigung anzusehen.

Nach dem pathologisch-anatomischen Befunde hat sich also aus der Verletzung der Arteria subclavia ein etwa straußeneigroßes und ebenso gestaltetes rein arterielles Aneurysma entwickelt. Die Gefäßwandverletzung befindet sich in 4 cm Entfernung von der Abgangsstelle der Arteria subclavia aus der Arteria anonyma (s. Abb. 2, die eine Aufsicht auf das Gebilde darstellt).

Abb. 2. Fall H. Aufsicht auf die Abgangsstelle des Aneurysma aus der Arteria subclavia.
a) Gefäßfenster, b) Teilungsstelle der Art. anonyma, c) Trachea.

Bei a ist die scharfrandige Gefäßwandlücke zu erkennen. Das Gebilde wurde im Zuasmmenhang mit den Gefäßen und der Trachea belassen und in Formalin fixiert. Abb. 3 zeigt das Aneurysma auf dem Durchschnitt. Bei a findet sich die Abgangsstelle von der Arterie, die sich als ganz kurzes halsartiges Stück in den derben Aneurysmasack (b) fortsetzt. Bei c liegen die bröckelig-morschen Bezirke des Thrombus in der lateralen und unteren Partie des Sackes. Die bogenförmige Linie, die die grau-roten Thrombusmassen von den mündungswärts gelegenen roten, frischeren Massen trennt, ist bei d zu erkennen. Abb. 2 stellt eine Aufsicht auf die Abgangsstelle des Aneurysma mit den längsgespaltenen Gefäßen dar. Bei a ist trotz der bereits erfolgten Durchschneidung der Abgangsstelle noch deutlich das zur Gefäßrichtung längsovale Fenster zu erkennen. Bei b befindet sich die Abgangsstelle der Arteria subclavia von der Arteria anonyma. Bei c ist der noch leicht ovaläre Querschnitt der Trachea zu erkennen (die bereits mehr rundliche Gestalt der Trachea beruht einerseits auf optischer Verzeichnung bei der Aufnahme und ist andererseits wohl auf sekundäre Formänderung nach bei der Sektion ausgeführter Längsspaltung zurückzuführen).

Abb. 3. Fall H. Durchschnitt durch das Aneurysma.
a) Gefäßfenster, b) Sackhals, c) bröckelige Thrombusmassen, d) bogenförmige Begrenzung zwischen älteren und frischeren Thrombusmassen.

Zur histologischen Untersuchung wurden Teile der Übergangsstelle (Abb. 3 bei a), verschiedene Teile der Sackwand und Thrombusmassen entnommen. Die Gewebesstücke wurden teilweise auf dem Gefriermikrotom, teilweise nach Einbettung in Paraffin geschnitten.

Betrachtet man die Übergangsstelle des Gefäßes in das Aneurysma mit der Lupe, so könnte man glauben, die Abgangsstelle eines Astes der Arteria subclavia vor sich zu haben. Unter dem Mikroskop sieht man, daß das Endothel des Gefäßes und seine Intima über die Umschlagsstelle hinweg in den Sackhals hineinragen und wie abgeschnitten da aufhören, wo der Thrombus beginnt. Die einzelnen Schichten der Gefäßwand sind an der Übergangsstelle mit lamellär angeordneten Bindegewebsfasern durchsetzt. Diese setzen sich dann in gleicher Anordnung in die Sackwand fort, die in ihrer ganzen Ausdehnung eine Wanddicke von etwa 2 mm aufweist. Ihre äußere Begrenzung ist unscharf, während die innere scharf gegen die Thrombusmassen abgesetzt ist. In den äußeren Wandschichten finden sich entzündliche Infiltrate. An verschiedenen Stellen der unmittelbaren Umgebung des Sackes, besonders aber in dem lockeren Bindegewebe, das in den Übergangswinkel eingebettet ist, finden sich Kalkeinlagerungen.

Die noch bestehenden produktiv-entzündlichen Erscheinungen in den äußeren Schichten der Wand beweisen also, daß das umgebende Gewebe zum Aufbau des Sackes mit herangezogen wird, die Sackwand also auch durch Apposition gebildet und verstärkt wird.

Der Thrombus selbst zeigt histologisch einen korallenstockähnlichen Aufbau: peripher von Balken aus agglutinierten Blutplättchen und Fibrin finden sich Erythrozyten und Leukozyten. Nicht mehr so deutlich ist dieser Aufbau in den unteren tief seitlich (Abb. 3 bei c) gelegenen Thrombusmassen.

Nach den erhobenen makro- und mikroskopischen Befunden konnte kein Anhalt für das Vorhandensein von Gefäßwandelementen im Sackhals und in der Sackwand gefunden werden. Die Art der Verwundung und der erste in den Akten geschilderte Befund (tiefe Wunde der rechten Brustseite unterhalb der Clavicula) lassen darauf schließen, daß die Arteria subclavia von einem Sprengstück getrof-

fen wurde, das vermutlich bei der langdauernden Eiterung nachträglich wieder abgestoßen wurde. Die Frage, ob sofort eine vollständige Zertrümmerung der Gefäßwand vorgelegen hat, kann nach den Unterlagen nicht entschieden werden. Jedenfalls wird von einer arteriellen Blutung aus der Brustwunde nichts berichtet. Offenbar hat auch die schwere Zertrümmerung des Unterarmes im Vordergrund des Krankheitsbildes gestanden. Es kann daher nicht entschieden werden, ob die Gefäßwunde zunächst durch einen Thrombus, der sekundär ausgeweitet wurde, verschlossen war. Bei dem Alter des Aneurysma (15 Jahre) waren histologische Anhaltspunkte hierfür auch nicht mehr zu erwarten. Die Möglichkeit der Ausweitung eines Verschlußthrombus zu einem aneurysmatischen Sack muß daher offengelassen werden. Nach den Angaben der Literatur über traumatische Aneurysmen kann sie nicht entschieden werden. Da jedoch nach den Operationsbefunden bei traumatischen Aneurysmen schon nach verhältnismäßig kurzer Zeit (cf. z. B. v. Haberer Fall 93) große Säcke gefunden werden, läßt auch die Größe des Sackes im beschriebenen Falle nicht auf die Entstehungsvorgänge schließen. Bei der Nachgiebigkeit des die Arteria subclavia im vorliegenden Verletzungsgebiet umgebenden Gewebes (Komprimierbarkeit der Lungenspitze) ist auch die Ausbildung eines periarteriellen Haematoms unmittelbar nach der Verletzung nicht ausgeschlossen. Obschon durch die Monate dauernde Eiterung eine gewisse Kommunikation mit der Außenwelt bestanden hat, ist vielleicht gerade aus diesem Grunde eine Selbsthilfe des Körpers anzunehmen, insofern, daß es durch die Entzündungserscheinungen im Bereiche der Umgebung zunächst zur Gerinnung der äußeren Haematomschichten gekommen ist. Nach dem Inhalt des Sackes und der eindeutigen Verschiedenheit der Thrombusschichten ist anzunehmen, daß von vornherein eine offene Kommunikation des Gefäßlumens mit dem Aneurysmasack bestanden hat. Nach Ausbildung der ersten äußeren Umhüllung in Form eines Fibringerinnsels ist die Proliferation des zur Sackbildung und damit zur Abkapselung angeregten Bindegewebes nicht mehr zum Stillstand gekommen. Das beweisen die produktiv-entzündlichen Erscheinungen in den äußeren Wandschichten des Aneurysmasackes.

Das Fortbestehen dieser entzündlichen Erscheinungen ist wohl durch den dauernden Reiz, den der auf dem Thombus lastende Blutdruck während der ganzen Jahre auf die Wand ausgeübt hat, zu erklären.

Eine Beantwortung der Frage, ob nach Traumen wirklich wahre Aneurysmen — also solche, die durch Ausstülpung der Gefäßwandschichten entstehen — vorkommen, kann nach dem vorliegenden Befund und nach den Angaben in der Literatur nicht erfolgen. Die Tatsache, daß schon etwa drei Wochen nach der Verletzung sehr große Säcke gefunden werden, spricht aber wohl dafür, daß in der weitaus größten Zahl der Fälle die erste Anlage des Sackes durch Gerinnung der äußeren Haematomschichten entsteht und durch einen unspezifischen Entzündungsreiz das umgebende Bindegewebe an der Sackbildung beteiligt wird. Diesen Wachstumsprozeß läßt der dauernd auf den Sackinhalt einwirkende Blutdruck nicht zum Stillstand kommen, so daß sich das Gebilde stetig vergrößert. Die Schnelligkeit des Wachstums ist offenbar von der Art und der Nachgiebigkeit des umgebenden Gewebes abhängig. Daß das Aneurysma in seinem Wachstum rücksichtslos in der Nähe liegende andere Organe verdrängt, dürfte der hier geschilderte Fall beweisen.

Bei der starken dynamischen Wirkung der Geschosse und Sprengstücke ist wohl in den meisten Fällen eine völlige Zerstörung der getroffenen Gefäßwandpartie anzunehmen und zwar in einer Ausdehnung die (wie besonders die Fälle von Bier und von Haberers zeigen) kaum von einem Thrombus verschlossen werden kann. Infolgedessen dürfte es zweckmäßig sein, die Unterscheidung der traumatischen Aneurysmen in wahre und falsche fallen zu lassen, da wahre zu den größten Ausnahmen gehören. In der zu dieser Arbeit benutzten Literatur findet sich jedenfalls nicht ein einziger Fall, in dem der Aufbau der Sackwand dem einer Gefäßwand entspricht oder ihr ähnlich ist.

Ich möchte hier noch das klinische Bild eines Subclaviaaneurysma aus eigener Beobachtung anführen, weil es sehr schön das langsame aber stetige Wachstum des Gebildes dartut.

Der jetzt vierundfünfzijährige F. (Ak. Z. s. S. 33) wurde im Juli 1916 an der Somme bei dem Versuch, einen verwundeten Kameraden

zu bergen, durch Gewehrschuß aus etwa 500 Meter Entfernung verwundet. Nach seiner Angabe hat ihn das Geschoß von hinten (Narbe links hinten etwas medianwärts vom Übergang der hinteren Achselfalte in den Oberarm) getroffen und ist vorn (Narbe unmittelbar unter dem linken Sternoclaviculargelenk) wieder ausgetreten. Er kann sich noch erinnern, daß es aus der Brustwunde stark spritzend geblutet hat. Am Abend des Verwundungstages geriet er in englische Gefangenschaft. Der Schußkanal sei nahezu primär geheilt. Etwa drei Wochen nach der Verwundung sei zum erstenmal Schwirren festgestellt worden. Nach seiner Schilderung ist dann wohl versucht worden, durch Tragen einer Pelotte die Weiterentwicklung des Aneurysma hintanzuhalten. 1918 sei er ausgetauscht worden. Aus den Akten ergibt sich, daß bei der ersten militärärztlichen Untersuchung im Juli 1918 über der ganzen linken oberen Brustseite ein lautes sausendes Geräusch gehört und Schwirren gefühlt wurde, ferner Pulsation der linken Supra- und Infraclaviculargrube. Herzdämpfung nicht verbreitert, diastolisches Geräusch über der Herzspitze und Tricusspidalis. 1919 sind die Herztöne bereits von einem sausenden Geräusch überdeckt. 1925 stellt das versorgungsärztliche Gutachten fest: linke Supra- und Infraclaviculargrube verstrichen, deutliche Venenzeichnung am linken Oberarm, der etwas geschwollen erscheint. Linke Hand kälter, Puls links schwächer als rechts. Links oben lautes Rauschen, Herztöne nicht hörbar. Im Röntgenbild erscheint das Herz schlaff, das Aneurysma ist größer geworden. 1931 stellen sich die ersten Insuffizienzerscheinungen ein. Auf dem Röntgenbild wird weitere Vergrößerung des Aneurysma festgestellt. Der Blutdruck beträgt rechts 130/75 links 115/60 mmHg. 1934 klagt F. über Atemnot bei Anstrengungen und Müdigkeitsgefühl im linken Arm. Das Geräusch ist unverändert geblieben, über der Lunge Stauungsknistern, röntgenologisch leichte Herzverbreiterung. 1936 stehen die Insuffizienzerscheinungen im Vordergrund. Im Vergleich zu den anderen Gutachten scheint die Pulsation in den Schlüsselbeingruben stärker geworden zu sein. Außerdem wird verstärkte Venenzeichnung auf der linken Brustseite vermerkt. Der Blutdruck wird rechts mit 135/80, links mit 90/65 mmHg. angegeben. Auf

einer Röntgenaufnahme vom 3. 5. 1937 erscheinen beide Spitzenfelder etwas getrübt. Im linken Spitzenfeld findet sich medial eine homogene Verschattung, die auf einer Aufnahme vom 5. 2. 1938 (auch unter Berücksichtigung einer etwa andersartigen Aufnahmetechnik) größer erscheint. Zugenommen hat auch die Verbreiterung des Herzens und des Gefäßbandes.

Gegenwärtiger Befund: kräftiger Mann in gutem Allgemeinzustand. Linkes Infraclaviculargebiet deutlich vorgewölbt. Bei seitlich auffallendem Licht sieht man eine, dem Pulsschlag synchrone Pulsation. Bei aufgelegter Hand ist deutlich Schwirren zu spüren. Über der Schwellung deutliche Venenzeichnung. Etwa von der Mitte der Clavicula ist abwärts bis unterhalb des Herzspitzenstoßes ein Geräusch zu hören, das an das Geräusch eines in unmittelbarer Nähe des Ohres laufenden Flugzeugmotors erinnert. Die Herztöne sind von diesem Geräusch vollständig überdeckt. Der linke Arm erscheint im ganzen etwas voluminöser, jedoch findet sich keine Dellenbildung auf Druck. Die Kraft der linken Hand ist gegenüber rechts deutlich herabgesetzt. Haut blaurötlich und kalt. Ein Unterschied in der Füllung des Radialispulses ist rechts oder links nicht festzustellen. Dagegen ist der Ulnarispuls rechts gut, links kaum fühlbar. Der Blutdruck zeigte bei verschiedenen Messungen rechts und links nur systolische Druckunterschiede von 15 bis 20 mmHg.

Das letzte Röntgenbild zeigt eine Dilatation des Herzens nach allen Richtungen. Im linken Spitzefeld findet sich median eine homogene Verschattung. Gegenüber der Aufnahme von 5. 2. 1938 scheint sie nicht größer geworden zu sein. Im Vordergrund des ganzen Krankheitsbildes stehen die Insuffizienzerscheinungen des Kreislaufes. F. arbeitet zur Zeit noch in einem Textilbetrieb als Maschinenputzer. Er gibt an, daß er besser Radfahren als zu Fuß gehen könne.

Die acht Monate später vorgenommene Nachuntersuchung ergibt im wesentlichen den gleichen klinischen Befund. F. gibt jetzt an, daß er eine achtstündige Arbeitszeit auch bei leichter Arbeit nicht mehr aushalte, weil sich schon nach geringer Anstrengung Atemnot

und allgemeine Mattigkeit einstelle. Er hat aus diesem Grunde vor etwa 2 Monaten seine Tätigkeit in der Fabrik aufgegeben und verrichtet nur noch kleine leichte Gelegenheitsarbeiten.

ZUSAMMENFASSUNG.

Es werden zunächst die verschiedenen Auffassungen über die Entstehung der Sackwand bei traumatischen Aneurysmen, insbesondere nach Verletzung durch Geschosse und Sprengstücke erörtert. Es folgen dann der Literatur entnommene Befunde an traumatischen Aneurysmen der Arteria subclavia.

Aus eigener Beobachtung wird ein Fall von straußeneigroßem Aneurysma der Arteria subclavia dextra infolge partieller Durchtrennung der Gefäßwand beschrieben. Bei der Untersuchung wurden Anhaltspunkte dafür, daß der Sack von Gefäßwandelementen gebildet wird, nicht gefunden. Verfasser ist auf Grund der Angaben in der Literatur und nach seinen Untersuchungsergebnissen der Ansicht, daß die Sackbildung zunächst durch Gerinnung der äußeren Haematomschichten begonnen und durch Proliferation des adventitiellen und periadventitiellen Bindegewebes vollendet wird.

Zum Schluß wird an Hand der Aktenunterlagen und eigener Befunde das klinische Bild eines sich stetig vergrößernden Aneurysma der Arteria subclavia sinistra nach Verwundung durch Gewehrschuß gegeben.

Die Anregung zu dieser Arbeit und die Überlassung des Untersuchungsmaterials verdanke ich dem Leiter des Pathologischen Instituts der Universität Bonn, Herrn Professor Dr. Ceelen. Herr Professor Dr. Ceelen gab mir während meiner Tätigkeit an dem von ihm geleiteten Institut und auch später in jeder Beziehung sehr wertvolle Anregungen, für die ich ihm zu besonderem Dank verpflichtet bin.

Dem Obduzenten des beschriebenen Falles H., Herrn Privatdozenten Dr. Schultz-Brauns, danke ich besonders für seine Anleitungen in der Herstellung und Diagnose hitstologischer Präparate.

Die Krankengeschichte und das Röntgenbild des Falles H. wurden mir von der Leitung der städtischen Krankenanstalten in Remscheid, die Akten vom Versorgungsamt Wuppertal freundlichst überlassen.

Dem Versorgungsamt in Münster danke ich für die Überlassung der Akten im Falle F.

Literatur-Zusammenstellung.

1. Amenomiya: Über das Verhalten des elastischen Gewebes bei Aneurysmen der Aorta. Virchows Archiv Bd. 201/1910 S. 390 ff.
2. Aschoff: Spezielle pathologische Anatomie, 1916 S. 75.
3. Baginsky: Aneurysma der Bauchaorta und der Arteria subclavia bei 7¾jährigem Kinde. Archiv für Kinderheilkunde Bd. 48 S. 3.
4. Benda: Das Arterienaneurysma. Ergebnisse der allgem. Pathologie und pathologischen Anatomie. Bd. 8/I 1902.
5. Berger: Zur Mechanik der Aneurysmabildung bei der congenitalen Isthmusstenose. Inauguraldissertation, Bonn 1913.
6. v. Bergmann: Archiv für klinische Chirurgie. Bd. 69/1903 und 77/1905.
7. Bier: Über Kriegs-Aneurysmen. Dt. med. Wochenschrift, Heft 5 und 6 1915.
8. Ders. Bericht auf dem Kriegs-Chirurgentag 7. 4. 1915 in Brüssel. Bruns Beiträge Bd. 96 S. 556
9. Ders. Über Kriegs-Aneurysmen. Zentralblatt für Chirurgie 1915 Nr. 20.
10. Birch-Hirschfeld: Lehrbuch der pathologischen Anatomie Bd. II, 1, 4. Aufl. 1894.
11. v. Bonin: Aneurysmen durch Schußverletzung und ihre Behandlung. Bruns Beiträge Bd. 97 S. 146.
13. Busse: Über Zerreißungen und traumatische Aneurysmen im Russisch-japanischen Kriege. Archiv f. klinische Chiurgie, Bd. 77 S. 590.
13. Busse: Über Zerreißungen und traumtische Aneurysmen. Virchows Archiv Bd. 183, 1906, S. 440.
14. Czerny: Ein Aneurysma varicosum. Virchows Archiv Bd. 62, 1875.
15. Dilger u. Meyer: Kriegschirurgische Erfahrungen aus den beiden Balkankriegen. Dt. Zeitschrift für Chirugie Bd. 127, 1914, S. 223.
16. Fabris: Experimentelle Untersuchungen über die Pathogenese der Aneurysmen. Virchows Archiv Bd. 165. 1901.
17. Flor: Aneurysmen der Arteria subclavia dextra nach Schuß. Wiener med. Wochenschrift 1915 S. 202.

18. Fromme: Über Kriegsaneurysmen. Bruns Beiträge Bd. 105, 1917, S. 293.

19 v. Fritsch: Kriegschirurgische Erfahrungen an Aneurysmen. Bruns Beiträge Bd. 91, 1914, S. 186.

20. Graf: Erfahrungen bei Gefäßverletzungen. Bruns Beiträge Bd. 98, S. 532.

21. v. Haberer: Gefäßchirurgie im gegenwärtigen Kriege. Wiener klin. Wochenschrift Nr. 46, 1914, S. 1473.

22. Ders. Archiv f. klin. Chirurgie Bd. 107, 1916, S. 611.

23. Ders. Archiv f. klin. Chirugie Bd 108, 1917, S. 513.

24. Haga: Kriegschirurgische Erfahrungen aus der Zeit der nordchinesischen Wirren 1900. Archiv f. klinische Chirurgie Bd. 74 S. 539.

25. Hain: Beitrag zur Lehre vom Aneurysma traumaticum. Inauguraldissertation Marburg 1873.

26. Hedinger: Zur Lehre des Aneurysma spurium. Centralblatt f. allgem. Pathologie u. pathologische Anatomie Bd. 16, 1905, S. 935.

27. Jores: Arterien (In Henke-Lubarsch's Handbuch) Bd. II, 1924, S. 608 ff.

28. Justi: Histologische Untersuchungen an Kriegsaneurysmen. Frankfurter Zeitschrift f. Pathologie Bd. 20, 1917.

29. Kallenberger: Beitrag zur Lehre vom Aneurysma spurium. Virchow's Archiw Bd. 179, 1905, S. 537.

30. Kaufmann: Spezielle pathologische Anatomie. 1931, Bd. I, S. 121.

31. Kikuzi: Über die traumatischen Aneurysmen bei Schußwunden. Bruns Beiträge Bd. 50, 1906, III, S. 1.

32. Koch, Max: Aneurysma spurium der linken Arteria subclavia. Verhandlungen der Dt. Pathologischen Gesellschaft Bd. 10, 1906, S. 264.

33. Küttner: Kriegschirurgische Erfahrungen aus d. südafrikanischen Kriege 1899/1900. Bruns Beiträge Bd. 28, 1900, S. 717.

34. Ders. Meine Erfahrungen in der Kriegschirurgie der großen Gefäßstämme. Berliner klin. Wochenschrift Nr. 5 u. 6, 1916, S. 101 und 132.

35. Ders. Verletzungen und traumatische Aneurysmen der Vertebralgefäße am Halse. Bruns Beiträge Bd. 108 S. 1.

36. Krecke: Beitrag zur Fehldiagnose, Spontanheilung und konservativen Behandlung von Aneurysmen. Münchener med. Wochenschrift 1917 S. 991.

37. Kreiner: Aneurysmenbildung der Arteria subclavia. Dt. Zeitschrift f. Chirurgie Bd. 235, 1932, S. 388.

38. Kroh: Kriegschirurgische Erfahrungen bei einer Sanitäts-Kompagnie. Bruns Beiträge Bd. 98 S. 345.

39. Lehmann: Über einen Fall von traumatischem Aneurysma der Subclavia. Monatsschrift f. Unfallheilkunde Bd. 28, 1921, S. 199.

40. Maggio: Sulla istogenesi della sacca degli aneurismi traumitici. Annal. ital. di Chirurg. Bd. 9, 1930, S. 3133 (referiert im Centralorgan f. d. ges. Chirurgie, Bd, 51, 1930, S. 25).

41. Malkoff: Über die Bedeutung der traumatischen Verletzungen von Arterien für die Entwicklung von wahren Aneurysmen und der Arteriosklerose. Ziegler's Beiträge Bd. 25, 1894, S. 431.

42. Oehlecker: Zur Operation der sogenannten falschen Aneurysmen. Zentralblatt f. Chirurgie Nr. 50 1914.

43. Orth: Lehrbuch der speziellen pathol. Anatomie. 1887 Bd. 1 S. 240.

44. Ders. Pathologisch-anatomische Diagnostik. 1917 S. 725.

45. v. Recklinghausen: Aneurysma dissecans aortae. Virchow's Archiv Bd. 30, 1864, S. 372.

46. Ders. Allgemeine Pathologie des Kreislaufs. 1883.

47. Roser: Tageblatt der 46. Versammlung der Dt. Naturforscher und Ärzte, 1873 Wiesbaden, S. 83.

48. Sattler: Perforation eines Aneurysma der Arteria subclavia sinistra in den Pleuraraum. Beiträge zur Klinik der Tuberkulose, Bd. 82, 1933, S. 792.

49. Saigo: Traumatische Aneurysmen im Russisch-Japanischen Kriege. Dt. Zeitschrift für Chirurgie Bd. 85, 1906, S. 577.

50. Schmidt M. B.: Schußverletzungen der Gefäße. Handbuch der ärztlichen Erfahrungen im Weltkrieg 1921, Bd. 8 S. 314.

51. Schulz N.: Über die Vernarbung von Arterien nach Unterbindung u. Verwundungen. Dt. Zeitschrift f. Chirurgie Bd. 9, 1878, S. 84.

52. Schultz-Brauns: Demonstration eines traumatischen Aneurysma der Arteria subclavia dextra. Sitzungsbericht der Niederrheinischen Gesellschaft). Dt. med. Wochenschrift Nr. 10, 1933.

53. Schwartz: Beitrag zur Lehre von den Schußwunden. Schleswig 1854. Verlag Brun.

54. Subbotitch: Kriegschirurgische Erfahrungen über traumatische Aneurysmen. Dt. Zeitschrift f. Chirurgie Bd. 127, 1914, S. 446.

55. Syring: Trauamtisches Aneurysma verum der Subclavia. Münchener med. Wochenschrift Nr. 18, 1915, S. 616.

56. Wieting: Zur Frage der traumatischen falschen Aneurysmen. Bruns Beiträge Bd. 94, 1914, S. 1.

57. Zahradnitzky: Die Behandlung der unechten Aneurysmen. Wiener klin. Wochenschrift 1915, S. 999.

Aktenzeichen:

Fall H.: Sektion Nr. 4/1933 des Pathologischen Instituts Bonn. Grundliste Nr. H. 24 655 des Versorgungsamts Wuppertal.

Fall F.: II b R — Grundl. Nr. F. 22 906 des Versorgungsamtes Münster.

LEBENSLAUF.

Als Sohn des Schriftstellers Dr. Friedrich Castelle und seiner Ehefrau Helene geb. Weber wurde ich am 11. Juli 1907 zu Münster in Westfalen geboren. Nach Besuch der Vorschule kam ich auf das Gymnasium Paulinum in Münster und nach Verzug meiner Eltern auf das Matthias-Gymnasium in Breslau, an dem ich Ostern 1927 die Reifeprüfung bestand. Nach Ablegung der Reifeprüfung studierte ich an den Universitäten Kiel, Wien, Königsberg und Bonn Medizin. In Bonn bestand ich am 27. Januar 1934 das medizinische Staatsexamen mit „gut". Nach bestandenem Staatsexamen war ich als Medizinalpraktikant zunächst 5 Monate am Pathologischen Institut der Universität Bonn und dann als Medizinalpraktikant und — nach am 15. Februar 1935 erteilter Bestallung — als Assistenzarzt am Krankenhaus der Barmherzigen Brüder in Bonn tätig. Vom 15. 7. 1935 bis 1. 10. 1936 war ich 2. Assistenzarzt der chirurgischen Abteilung des Kreiskrankenhauses in Prenzlau. Seit dem 1. 10. 36 bin ich als Hilfsarzt am Staatlichen Gesundheitsamt des Kreises Steinfurt tätig. Nach Ableistung der Übungen wurde ich am 1. 12. 1937 als Assistenzarzt der Reserve beim Heer angestellt.